Качественная и количественная оценка состояния кожи лица после применения аутологичных дермальных фибробластов

Применение аутологичных дермальных фибробластов является эффективным методом коррекции возрастных изменений кожи. Настоящая работа представляет клинико-инструментальную и морфологическую оценку состояния кожи лица через 1,3 и 6 месяцев после интрадермального введения аутологичных дермальных фибробластов (ДФ). Результаты исследования свидетельствуют: наблюдаемые в течение 6 месяцев после применения аутологичных ДФ изменения кожи (повышение ее толщины и упругости, уменьшение количества и глубины морщин, улучшение текстуры кожи) непосредственно связаны с функциональной активностью трансплантированных клеток, что приводит к существенным изменениям в микроструктуре дермы — усилению активности тканевого кровотока и гемодинамических механизмов его регуляции, увеличению объема и гидратации межклеточного матрикса, повышению количества новообразованного коллагена.

Ключевые слова: аутологичные дермальные фибробласты; фибробластический дифферон; иммунофенотип; эффективность колониеобразования; функционально-активные фибробласты; новообразованные коллагеновые волокна; эластичность кожи; уменьшение количества и глубины морщин; микроциркуляция

В. Л. Зорин[1]
А. И. Зорина[2]
В. Р. Черкасов[3]
П. Б. Копнин[4]
Р. В. Деев[5]
А. А. Исаев[6]
А. И. Неробеев[7]
Е. К. Кречина[8]
А. В. Аликова[9]
В. Н. Мардахаева[10]
Ф. Н. Мустафина[11]
А. В. Шилков[12]
С. В. Донецкая[13]

Старение кожи представляет собой сложный биологический процесс, на который воздействует множество факторов, включая генетические, эпигенетические, влияние окружающей среды. Все они непосредственно связаны с фундаментальными изменениями, происходящими в структуре дермы [19, 20, 25]. Основная мишень для факторов старения кожи – фибробласты, количество и функционально-синтетическая активность которых значительно снижается с возрастом человека [25].

Одним из главных индикаторов ослабления функционирования дермальных фибробластов, а также одной из главных причин образования морщин и снижения упругости кожи является снижение содержания в дерме основного структурного белка – коллагена. Продукция коллагена в коже представителей старшей возрастной категории (80 лет и старше) снижена примерно на 75% по сравнению с его содержанием в коже молодых людей (18–29 лет), а общее количество фибробластов меньше приблизительно на 35% [17, 28]. При этом уменьшается популяция имен-

но функционально-активных дермальных фибробластов (ДФ).
Ученые выявили, что популяция ДФ как *in vivo*, так и *in vitro* является гетерогенной и состоит из клеточных форм разной степени зрелости (так называемого фибробластического дифферона), различающихся по морфологии, молекулярно-генетическим характеристикам и потенциям к пролиферации/дифференцировке.

Анализ колониеобразующей активности клеточных культур ДФ выявил различные размеры и морфологическую гетерогенность колоний [16]. Результаты анализа показали, что дерма человека содержит клеточные популяции с разными плюрипотентными характеристиками, которые и определяют фибробластический дифферон и неоднородность популяции фибробластов.
Именно благодаря этому удивительному свойству ДФ из небольшого биоптата кожи (размером 4–5 мм^2) в условиях *in vitro* можно получить значительное количество аутологичных функционально-активных клеток, которые можно использовать для эффективной коррекции возрастных дефектов кожи.
Впервые эта особенность фибробластов кожи нашла применение в практической медицине благодаря ученым американской компании Isolagen, которые доказали безопасность и клиническую эффективность использования культивированных ДФ для коррекции морщин и рубцов постакне [13, 14, 22, 27]. Впоследствии в ходе многочисленных российских доклинических и клинических исследований также была продемонстрирована безопасность и эффективность применения культивированных аутологичных ДФ для коррекции дефектов кожи [1, 2, 4–8, 12].

В то же время остается целый ряд вопросов, недостаточно освещенных в научной литературе. В частности, проблемы истинной длительности клинического эффекта (по опубликованным данным, составляющей от одного года до семи лет и более) и динамики изменений, происходящих в дерме после введения аутологичных фибробластов кожи. По этой причине Институт стволовых клеток человека совместно с рядом медицинских организаций Москвы инициировал проведение дополнительных клинических исследований по применению культивированных аутологичных (ДФ) для коррекции возрастных дефектов кожи.

Целью исследований является получение объективных данных о длительности клинического эффекта и механизмах качественных/количественных изменений, происходящих в коже человека после применения аутологичных ДФ. Для этого проводится комплексный клинико-инструментальный анализ состояния кожи лица путем применения современных инструментальных методов, анализ биоптатов кожи с помощью морфологических методов исследования, лабораторная оценка используемых культур фибробластов. Планируемая длительность исследований – не менее 2 лет.
В настоящей работе представлен анализ состояния кожи лица пациентов через 1, 3, 6 месяцев после интрадермального введения аутологичных ДФ.
Клинические испытания осуществляются в соответствии с разрешенной к применению Росздравнадзором медицинской технологией [9] и решением Этического комитета и Ученого совета ЦНИИС и ЧЛХ. Исследования проводятся с учетом международных норм GCP (Good Clinical Practice).

[1]**Зорин Вадим Леонидович,** *к.б.н., Институт стволовых клеток человека, НИИ канцерогенеза РОНЦ им Н.Н. Блохина РАМН*
E-mail: doc_zorin@pisem.net
[2]**Зорина Алла Ивановна,** *к.м.н., Институт стволовых клеток человека*
[3]**Черкасов Владимир Рюрикович,** *к.х.н., Институт стволовых клеток человека*
E-mail: cherkasov@hsci.ru
[4]**Копнин Павел Борисович,** *к.б.н., Институт стволовых клеток человека, НИИ канцерогенеза РОНЦ им. Н.Н. Блохина РАМН*
[5]**Деев Роман Вадимович,** *к.м.н., Институт стволовых клеток человека*
E-mail: romdey@gmail.com
[6]**Исаев Артур Александрович,** *ген. директор Институт стволовых клеток человека*
[7]**Неробеев Александр Иванович** *проф., д.м.н, ЦНИИС и ЧЛХ Росмедтехнологий*
E-mail: info@artclinic.ru
[8]**Кречина Елена Константиновна,** *д.м.н., профессор, ЦНИИС и ЧЛХ Росмедтехнологий*
[9]**Аликова Алла Владимировна,** *челюстно-лицевой хирург, ЦНИИС и ЧЛХ Росмедтехнологий*
[10]**Мардахаева Венера Николаевна,** *к.м.н., ЦНИИС и ЧЛХ Росмедтехнологий*
[11]**Мустафина Фируза Николаевна,** *к.м.н., ЦНИИС и ЧЛХ Росмедтехнологий*
[12]**Шилков Андрей Владимирович,** *пластический хирург, Центр пластической и эндоскопической хирургии «Ланцетъ»*
[13]**Донецкая Светлана Валентиновна,** *к.м.н., клиника эстетической медицины «Леге Артис». Москва*

МАТЕРИАЛЫ И МЕТОДЫ

В исследование включены 17 пациентов (4 (четверо) мужчин, 13 женщин) в возрасте 45–65 лет с признаками возрастных изменений кожи лица (наличием морщин, снижением упругости кожи). Перед забором биоптатов кожи все пациенты прошли клинико-лабораторное исследование на исключение следующих противопоказаний: наличие инфекционных и онкологических заболеваний, аутоиммунных заболеваний соединительной ткани, острых и хронических (в стадии обострения) заболеваний кожи.
Биопсию кожи (биоптат 4–5 мм^2) проводили из заушной области под местным обезболиванием 2%-м раствором лидокаина. Из полученных биоптатов кожи выделяли и культивировали фибробласты в условиях GMP лаборатории в течение 4–6 недель в соответствии с медицинской технологией, разрешенной Росздравнадзором к применению [9].

Определение иммунофенотипа аутологичных фибробластов с помощью проточной флюориметрии и иммунофлюоресцентного анализа

Суспензии фибробластов анализировали на проточном цитофлюориметре FACS Canto II с программным обеспечением FACSDiva (Becton Dickinson, США). В работе использовали мышиные моноклональные антитела компании BD Pharmingen (США) к маркерам гемопоэтических (CD34, CD45), мезенхимальных (CD73, CD90, CD105) и эпителиальных (панцитокератины 14, 15, 16 и 19) клеток.
Экспрессию маркеров фибробластов – коллагена I, III типа, эластина (Abcam, Великобритания) – определяли методом иммунофлюоресцентного анализа с использованием первичных моноклональных антител и вторичных антивидовых антител, меченных родомином, при помощи микроскопа Axioplan 200 с камерой Axiocam HRm и программного обеспечения AxioVision (Carl Zeiss, Германия).

Исследование безопасности клеточного препарата

Оценка стабильности генетического аппарата культуры фибробластов человека

1. Получение препаратов хромосом. Для получения хромосом фибробластов использовали митотически обогащенную фракцию клеток, находящихся в фазе логарифмического роста. После часового гипотонического шока 50мМ KCl фибробласты, находящиеся в стадии митоза, собирали и фиксировали стандартным раствором метанола и уксусной кислоты. Далее полученную суспензию хромосом наносили на охлажденные предметные стекла и высушивали.
2. Дифференциальное окрашивание препаратов хромосом, GTG-метод. Препараты хромосом обрабатывали 0,25%-м раствором трипсина в течение 7 минут и окрашивали красителем Гимза по стандартной методике. Анализу подвергались хромосомы не менее 20–25 четко визуализируемых метафазных пластин.

Оценка онкобезопасности трансплантированных фибробластов

Для оценки онкобезопасности ДФ использовалась стандартная модель формирования опухолей под кожей у бестимусных мышеей (N=30) линии NUDE balb/C с одновременным подкожным введением 100 мкл суспензии фибробластов кожи (3х106 клеток) и опухолевых клеток человека линии HCT116 (3х106 клеток).

Тестирование на наличие инфекционных агентов

Клеточный материал тестировали стандартизированными методами ПЦР (полимеразной цепной реакции) на исключение вирусных, бактериальных и грибковых инфекционных агентов.

Контроль жизнеспособности фибробластов

Жизнеспособность ДФ оценивали по стандартной методике окрашивания нежизнеспособных клеток трипановым синим и подсчетом их в камере Горяева, а также путем подсчета жизнеспособных клеток на автоматическом счетчике клеток Countess (Invitrogen, США).

Применение аутологичных дермальных фибробластов

Суспензию аутологичных ДФ вводили пациентам в соответствии с разрешенной к применению медицинской технологией (ФС №2009/398, от 21 июля 2010 г.) двукратно, с интервалом в 1 месяц, по 60х106 клеток (в концентрации 20х106 клеток в 1 мл физиологического раствора для инъекций), тоннельным способом с помощью игл размером 30G, 13 мм в кожу лица, исключая область лба, в соответствии с линиями Лангера. Одновременно с этим клеточный материал вводили в кожу за ушной раковиной для последующего проведения биопсии с целью гистологического исследования. Предварительно за час до процедуры на кожу наносили анестезирующий крем «Эмла» 5%.

Оценка состояния кожи лица

Оценку микроциркуляции, эластичности, текстуры кожи, количества и глубины морщин проводили посредством инструментальных методов исследования: лазерной допплеровской флоуметрии, кутометрии, оптической профилометрии, фотометрической системы VISIA (Proctor&Gamble Co, США). Измерения проводили в 6 симметричных относительно оси лица

Рис. 1. Зоны измерений:
П.П., П.Л. — параорбитальная зона (правая и левая);
Щ.П., Щ.Л. — щечная зона (правая и левая);
О.П., О.Л. — околоротовая зона (правая и левая)

точках, характеризующихся наиболее выраженными возрастными изменениями, через 1, 3 и 6 месяцев после второй процедуры интрадермального введения аутологичных фибробластов кожи. Зоны измерения: параорбитальная, щечная, околоротовая (рис. 1).

Описание инструментальных методов исследования

Лазерная допплеровская флоуметрия (ЛДФ) – измерения проводили с помощью лазерного анализатора кровотока ЛАКК-01 (НПО «Лазма», Россия).

Состояние гемомикроциркуляции оценивали по ряду показателей, включая:

- показатель микроциркуляции (М), характеризующий уровень тканевого кровотока;
- среднеквадратичное отклонение амплитуды колебаний кровотока (σ-параметр), определяющий временную изменчивость микроциркуляции;
- коэффициент вариации (Kv), характеризующий вазомоторную активность микрососудов.

Кутометрия – оценку эластичности кожи проводили на аппарате Cutometer MPA 580 (Courage +Khazaka Electronic GmbH, Германия). Был рассчитан основной параметр эластичности R2 – отношение между величиной остаточной деформации и максимальной амплитудой деформации кожи.

Оптическая профилометрия (PRIMOS – Phase (shift) Rapid In vivo Measurement Of Skin (GFMesstechnik GmbH, Германия) – быстрое *in vivo* измерение кожи с использованием фазового сдвига. Этот метод позволяет провести измерение глубины морщин с высокой точностью (разрешение 0,004 мм) в режиме реального времени без контакта с кожей и без создания силиконовых реплик.

Оптическая система комплексного анализа состояния кожи лица – фотометрическая система VISIA (Proctor&Gamble Co, США). Суть метода заключается в комплексном анализе состояния кожи лица, включая текстуру кожи и количество морщин. Оценка проводится с помощью фотографий, выполненных в обычном, инфракрасном и ультрафиолетовом режимах, и специального программного обеспечения.

Клинический анализ состояния кожи лица. Оценку эффекта применения аутологичных ДФ проводили врач-исследователь и сами пациенты по 5-балльной шкале:

- отличный эффект – 5 баллов,
- хороший – 4 балла,
- удовлетворительный – 3 балла,
- без эффекта – 0 баллов,
- отрицательный – (-)2 балла.

Морфологические исследования биоптатов кожи проводили до и через 1, 3, 6 месяцев после введения аутологичных фибробластов. Использовались следующие методы:

1. Обзорное исследование, окраска гематоксилином и эозином. Позволяет оценить общее состояние кожи – эпидермиса и 2/3 дермы (по толщине) – и определить ряд морфометрических показателей:
   - среднюю толщину эпидермиса (мкм) – может служить косвенным признаком трофических изменений дермы, наблюдающихся вследствие введения аутологичных фибробластов;
   - среднее расстояние между волосяными фолликулами (мкм) – может являться косвенным показателем наличия/отсутствия отека.
2. Импрегнация нитратом серебра по Гордону. Позволяет выявить новообразованные коллагеновые волокна (ретикулярные, аргирофильные).

Статистический анализ

Сравнение групп пациентов до и после применения аутологичных фибробластов проводили методом дисперсионного анализа повторных измерений с использованием критерия Ньюмена-Кейлса и программного обеспечения BioStat 2009 (Analyst Soft Inc.).

Графические и аналитические показатели, их средние величины и средние ошибки обрабатывали статистически с помощью MS Excel 2010 (Microsoft Inc.). Для проведения статистических расчетов использовали уровень значимости $p<0,05$.

РЕЗУЛЬТАТЫ ИССЛЕДОВАНИЯ

При культивировании клеток, выделенных из биоптатов кожи пациентов, были получены долгоживущие популяции адгезивных клеток, имеющих фибробластподобную морфологию и сохра-

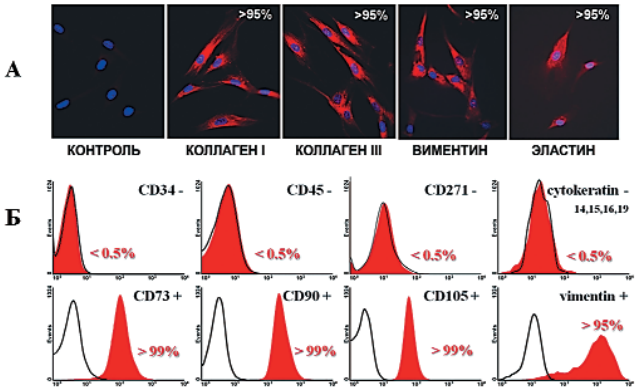

Рис. 2. Иммунофенотип фибробластов кожи: панель А — иммунофлюоресценция, панель Б — цитофлюориметрия

няющих высокие потенции по меньшей мере до 4–5-го пассажа. Иммунофлюоресцентный анализ показал экспрессию клетками маркеров фибробластов – коллагенов I и III типа, виментина и эластина (рис. 2, панель А).
Методом проточной цитофлюориметрии полученные клетки были исследованы на экспрессию маркеров мезенхимальных и эпителиальных клеток. Установлено, что в культуре ДФ маркеры гемопоэтических клеток (CD34, CD45), а также маркеры эпителиальных клеток (цитокератины 14, 15, 16 и 19) не экспрессировались. Цитофенотип фибробластов кожи состоял из CD73+, CD90+, CD105+, виментина, что характерно для мезенхимальных стромальных клеток (рис. 2, панель Б).

При исследовании онкобезопасности используемых ДФ, проведенном в эксперименте на иммунодефицитных мышах, выявлено, что в местах введения ДФ, в отличие от опухолевых клеток, новообразований не происходит. *In vitro* показано также, что при совместном культивировании фибробластов кожи взрослого человека с клетками линии HCT116 отсутствует стимуляция роста опухолевых клеток.
Цитогенетический анализ ДФ на разных пассажах (от 4 до 10), основанный на методе дифференциально окрашенных хромосом, показал, что хромосомный аппарат культивированных клеток остается стабильным в течение изученных пассажей при данных условиях выделения и культивирования клеток.
Эффективность колониеобразования составила 10–65%, что согласуется с данными других исследователей [8].

Визуальный анализ, заключающийся в оценке состояния кожи лица пациентом и врачом-исследователем по 5-балльной шкале, показал, что все пациенты удовлетворены клиническим результатом (рис. 3 А, Б).
Через 1 месяц после введения аутологичных ДФ клинический результат оценили на «хорошо» и «отлично» 88% пациентов, через 3 и 6 месяцев – 100% испытуемых. Клиническая оценка врачом-исследователем: через 1 месяц на «хорошо» и «отлично» результат оценен у 86% пациентов, через 3 и 6 месяцев – у 100% пациентов (рис. 3).

Исследование эластичности кожи лица выявило улучшение показателей во всех зонах измерения, при этом максимальное увеличение эластичности кожи отмечалось в параорбитальной области и к 6 месяцам составило 25±5% (рис. 4) по сравнению с исходным уровнем, минимальное – в околоротовой, где составило 5±2% (здесь и далее: p=0,05).

Исследования, выполненные с помощью фотометрического комплекса Visia, показали прогрессирующее улучшение текстуры кожи лица: через месяц после введения аутологичных ДФ – на 11±5%, через 6 месяцев – на 27±7% по сравнению

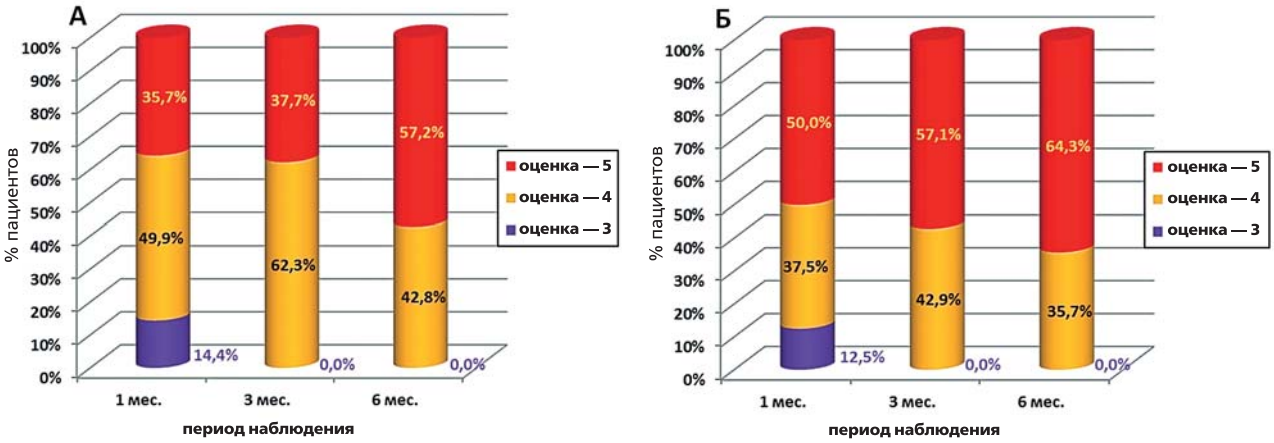

Рис. 3. Визуальная оценка состояния кожи (по 5-балльной шкале): А — оценка врачом-иследователем, Б — пациентом

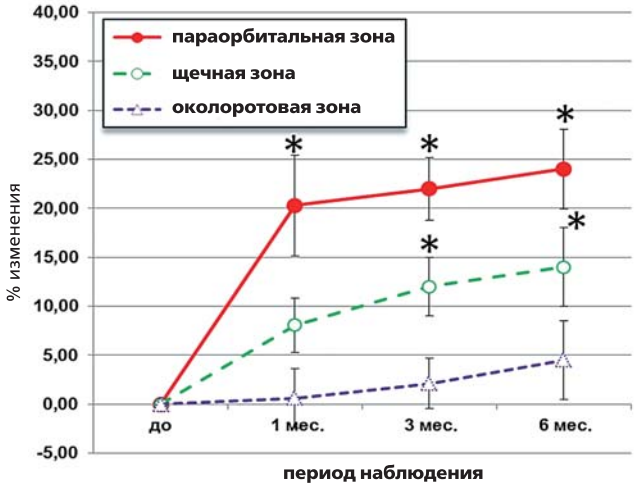

*Здесь и далее: * — статистически значимые отличия от исходного состояния (p=0,05)*

Рис. 4. Относительное изменение эластичности кожи (параметр R2, gross elasticity)

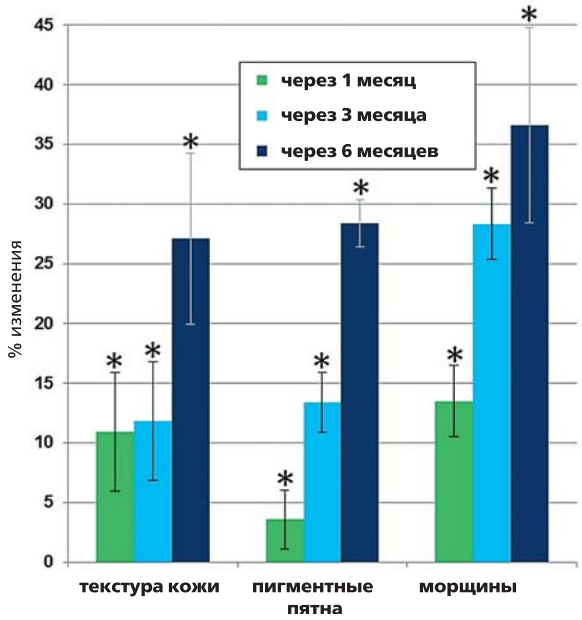

Рис. 5. Относительное изменение характеристик кожи (Visia)

с исходным уровнем. При этом выявлено также прогрессирующее снижение выраженности пигментных пятен (рис. 5). Так, через месяц редукция пигментных пятен составила 3,6±3%, через 6 месяцев – 28±2% по сравнению с исходным уровнем.

Динамика изменения морщин: через месяц количество морщин уменьшилось в среднем на 13,5±3%, через 6 месяцев – на 32±8% по сравнению с исходным уровнем.

Исследования, выполненные методом оптической профилометрии, продемонстрировали прогрессирующее уменьшение глубины морщин во всех зонах измерения. При этом более выраженное уменьшение глубины морщин наблюдалось в параорбитальной и щечной областях, менее выраженное – в околоротовой (рис. 6).

Что касается динамики гемомикроциркуляции, то, по данным лазерной допплеровской флоуметрии, через месяц после применения ДФ уровень кровотока в коже лица снижался во всех точках измерения в среднем на 30% по сравнению с исходным уровнем. Интенсивность кровотока практически оставалась на прежнем уровне, в то время как вазомоторная активность микрососудов кожи лица значительно возрастала (в среднем на 60%). Через 3 месяца параметры микроциркуляции повышались, при этом уровень кровотока увеличивался по сравнению с 1-м месяцем и превышал исходные данные в среднем на 20%, причем интенсивность кровотока и вазомоторная активность микрососудов кожи лица значительно возрастали. Через 6 месяцев данные показатели снижались, но превышали исходный уровень (рис. 7).

Гистологический анализ биоптатов кожи пациентов показал: через месяц после применения аутологичных ДФ последние визуализируются в дерме виде небольших групп, без признаков митоза (рис. 8), регистрируется наличие новосинтезированных элементов межклеточного матрикса (рис. 9), новообразованные коллагеновые волокна (рис. 10), увеличение объема и гидратации дермы (рис. 11). Через 6 месяцев выявленная тенденция также сохранялась (рис.12).

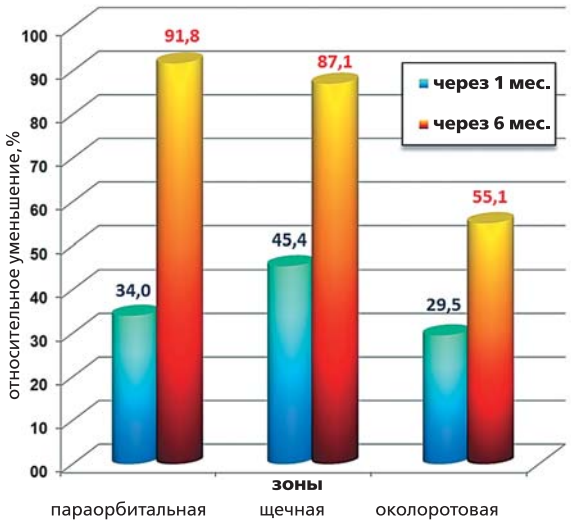

Рис. 6. Относительное уменьшение глубины морщин по зонам (PRIMOS)

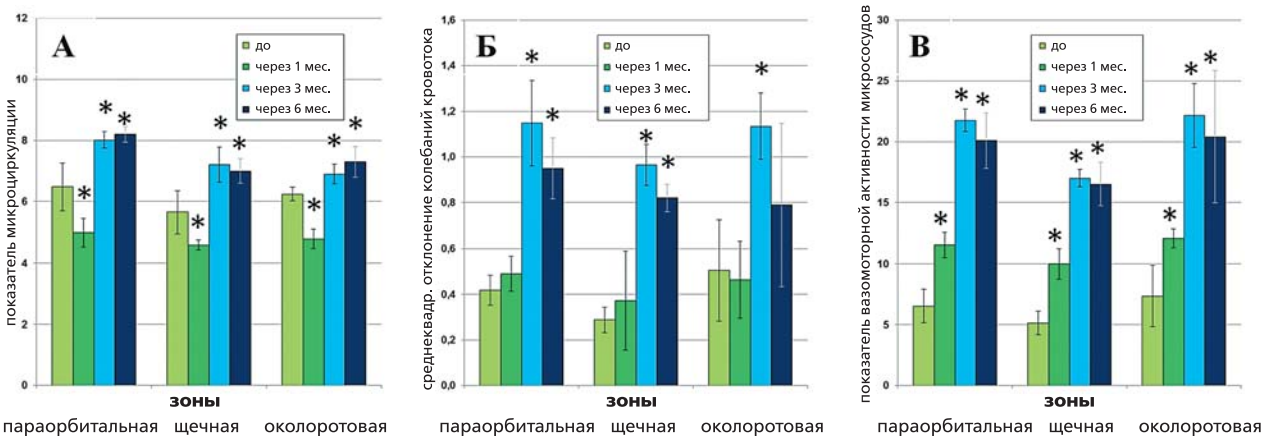

Рис. 7. Изменение показателей ЛДФ по зонам: А — изменение уровня кровотока, М; Б — изменение интенсивности кровотока, σ; В — изменение вазомоторной активности сосудов, Kv

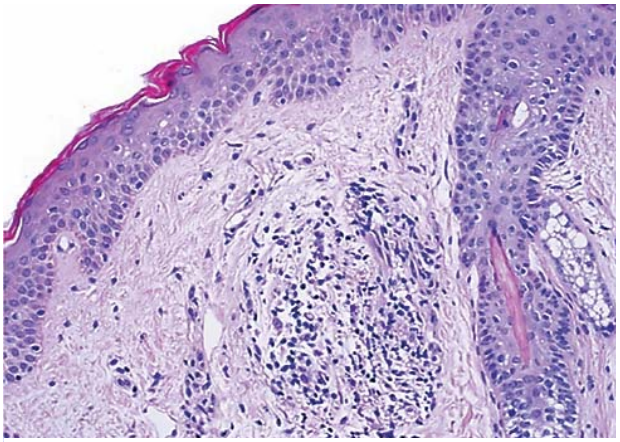

Рис. 8. Группа трансплантированных клеток (пациент М.), без признаков митоза (увеличение х 200). Окраска гематоксилин, эозин через месяц после применения аутологичных ДФ

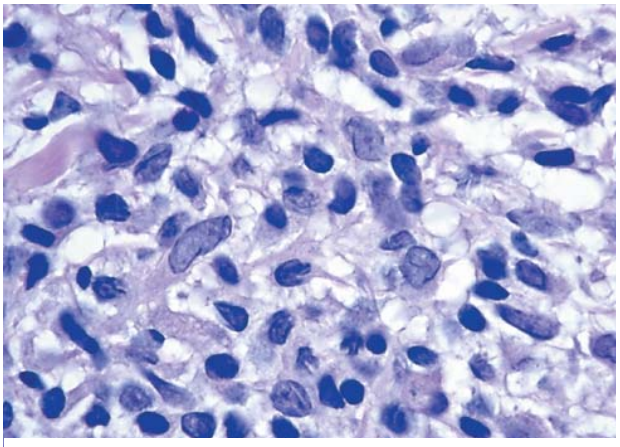

Рис. 9. Участок сосредоточения трансплантированных ДФ (пациент М.): через 1 месяц после после введения аутологичных ДФ. Регистрируются плотно расположенные интрадермально введенные ДФ, новосинтезированные элементы МКМ, в визуализируемых ядрах клеток — сходная высокая синтетическая активность. Окраска гематоксилин, эозин. х1000

ОБСУЖДЕНИЕ РЕЗУЛЬТАТОВ ИССЛЕДОВАНИЯ

Известно, что с возрастом фенотип фибробластов кожи претерпевает изменения, которые выражаются в уменьшении их количества, снижении подвижности, пролиферации, биосинтетической активности, ответа на стимуляцию факторами роста/цитокинами [11, 15]. Поскольку функция ДФ заключается в продукции, организации и обновлении межклеточного матрикса дермы, то, соответственно, внешним проявлением этих изменений фибробластов является развитие признаков старения кожи. В то же время исследования *in vitro* показали, что пролиферативный потенциал ДФ взрослого человека в течение всей его жизни остается на довольно высоком уровне: первичные культуры, полученные даже от очень пожилых людей (95 лет), содержат до 14% митотически активных фибробластов [3], что дает возможность из небольшого биоптата кожи взрослого человека любого возраста получить значительное количество функционально активных клеток.

Так, полученные нами культуры ДФ от пациентов в возрасте 45–65 лет характеризуются довольно высоким пролиферативным потенциалом, экспрессией коллагенов I, III типов и эластина и отсутствием онкогенных потенций. По нашим данным, коррелирующим с данными американской компании Isolagen (ныне Fibrocell) [22, 27], оптимальной концентрацией культивированных дермальных аутофибробластов для эффективной коррекции возрастных изменений кожи является концентрация 20х106 клеток в 1 мл физиологического раствора для инъекций. Именно указанная концентрация функционально активных фибробластов позволяет обеспечить эффективную коррекцию дефектов возрастных изменений кожи.

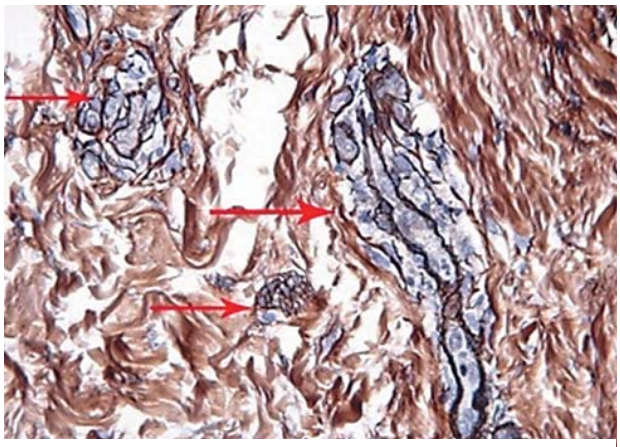

Рис. 10. Участки активного коллагеногенеза в дерме (пациент С.): через 1 месяц после применения ДФ. Стрелками отмечены новообразованные коллагеновые волокна. Импрегнация нитратом серебра по Гордону, х400

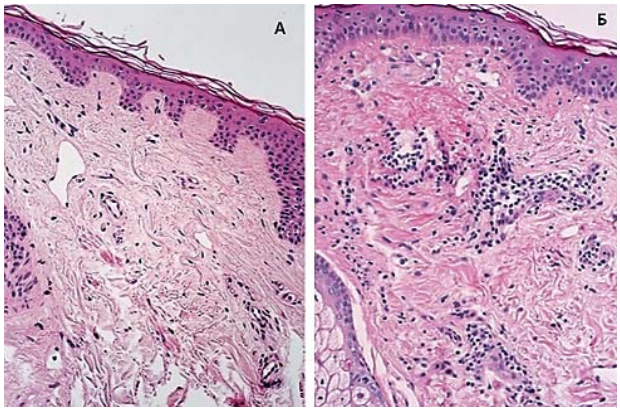

Рис. 11. Кожа (пациент М.): А — до и Б — через 1 месяц после введения ДФ. Окраска гематоксилин, эозин, х200

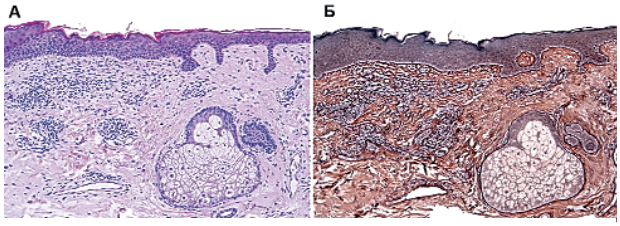

Рис.12. Кожа (пациент К.): через 6 месяцев после введения ДФ.
А — трансплантированные аутологичные ДФ, х100;
Б — новообразованные коллагеновые волокна. Импрегнация нитратом серебра по Гордону, х100

Проведенные нами гистологические исследования показали, что выявленные в дерме через 1 месяц после введения культивированные аутологичные ДФ не проявляют признаков митотической активности (рис. 8). Этот факт подтверждает отсутствие риска развития гиперпластических процессов. В области локализации культивированных ДФ отмечается значительное количество новосинтезированных элементов МКМ, новообразованного коллагена, увеличение объема и гидратации дермы (рис. 9, 10, 11). На срезах в межклеточном матриксе наряду с короткими плотными пучками коллагеновых волокон определяются тонкие, нежные фибриллы, подтверждающие синтетическую активность интрадермально введенных ДФ (рис. 10). Через 6 месяцев после введения аутологичных ДФ выявленная тенденция сохраняется (рис.12).

В процессе клинического мониторинга установлено, что все 17 испытуемых удовлетворены клиническим эффектом. Уже через 10–14 дней после окончания курса клеточной терапии пациенты отмечали улучшение состояния кожи лица: увеличение упругости кожи, уменьшение ее рельефности, улучшение цвета кожи и контуров лица. При этом, по оценке пациентов и врача, эффект носит нарастающий характер, что согласуется с результатами других исследователей [7, 8, 13].

Нарастающий характер клинического эффекта был отмечен и с помощью инструментальных методов исследования. Так, эластичность кожи в параорбитальной области через 6 месяцев наблюдения увеличилась на 25% по сравнению с исходным уровнем (рис. 4). В щечной и околоротовой области также было отмечено прогрессирующее улучшение показателей эластичности, но менее выраженное по сравнению с параорбитальной областью. Незначительное повышение эластичности кожи в околоротовой области, возможно, связано с тем, что исходные показатели эластичности в этой области были достаточно высокие и составляли 0,7 у.е. (условных единиц), в то время как в параорбитальной — 0,44 у.е. (рис. 13).

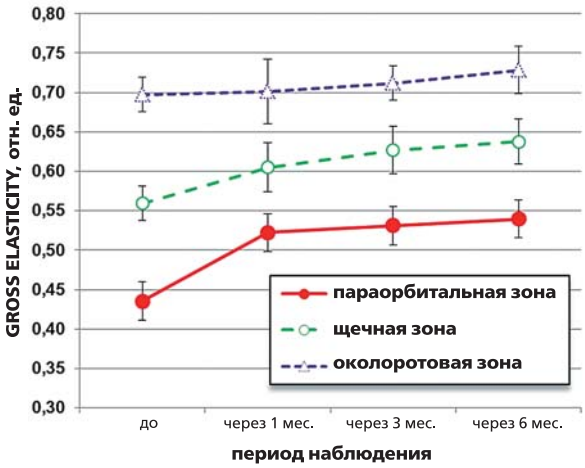

Рис.13. Абсолютное изменение эластичности кожи (параметр R2, gross elasticity)

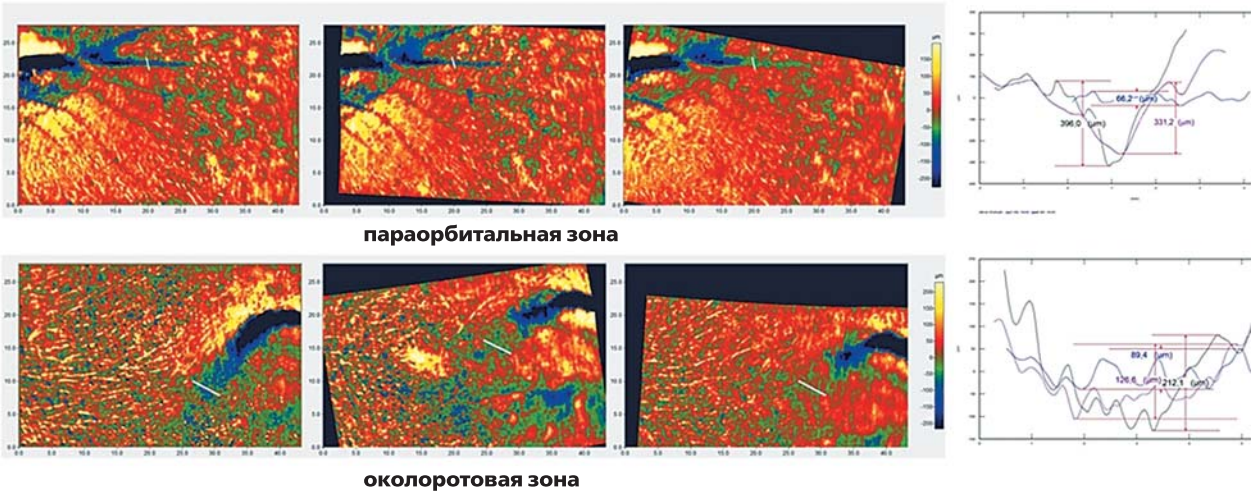

Рис. 14. Динамика уменьшения морщин (Primos) в параорбитальной и околоротовой зонах (пациентка Ч., 45 лет) до и через 1 и 6 месяцев после введения АФ. Белый отрезок на цветовых диаграммах — область исследуемого сечения кожи

Данные, полученные с помощью фотометрической системы VISIA, показали прогрессирующее улучшение текстуры кожи лица (рис. 5). При этом также выявлено прогрессирующее снижение выраженности пигментных пятен. Так, через месяц редукция пигментных пятен составила 3,6%, через 6 месяцев – 28% по сравнению с исходным уровнем. Полученные нами результаты согласуются с данными зарубежных исследователей, которые на трехмерной модели сконструированной кожи продемонстрировали способность ДФ человека снижать пигментацию кожи [22].

У всех пациентов, принимающих участие в исследовании, отмечалось прогрессирующее улучшение текстуры кожи лица и уменьшение количества морщин, но степень этих изменений варьировала в зависимости от возраста и эндокринного статуса пациентов, что согласуется с данными других исследователей [7, 8]. Так, например, у пациентки Ч. 45 лет количество морщин уменьшилось на 71,4%, у пациентки П. 48 лет (4 года менопауза) – на 26,6% .

Исследования, выполненные методом оптической профилометрии, продемонстрировали прогрессирующее уменьшение глубины морщин во всех зонах измерения. При этом более выраженное уменьшение глубины морщин наблюдалось в параорбитальной и щечной областях. По показаниям оптического 3D сканера четко прослеживается динамика уменьшения глубины морщин (рис. 14). Так, у пациентки Ч. (45 лет) в параорбитальной области через 6 месяцев можно видеть уменьшение глубины морщин более чем в 4 раза, в околоротовой – в 1,5 раза по сравнению с исходным уровнем.

Менее выраженное уменьшение глубины морщин, отмеченное нами в околоротовой области, по сравнению с параорбитальной и щечной, связано, по всей видимости, с анатомической особенностью этой области, в частности с наличием активной, плотно прилежащей к коже круговой мышцы рта, которая способна оказывать значительное влияние на микрорельеф кожи лица в этой области.

Наблюдаемое через 1 месяц после введения аутофибробластов снижение уровня кровотока на фоне резкого усиления вазомоторной активности микрососудов характеризует усиление гемодинамических механизмов регуляции тканевого кровотока. Это связано, по-видимому, с тем, что после введения ДФ в коже усиливается активность перестроечных процессов, требующих усиления кровоснабжения. Последующее через 3 и 6 месяцев увеличение параметров микроциркуляции во всех зонах измерения свидетельствует о повышении активности тканевого кровотока и усилении гемодинамических механизмов его регуляции, происходящих в коже после применения аутологичных ДФ. Механизм данного процесса до конца не изучен, но известно, что фибробласты активно участвуют в ангиогенезе. Продуцируя множество проангиогенных факторов (VEGFs, FGFs, TGF-β1, HGF/SF, ангиопоэтин-1), которые индуцируют дифференцировку и миграцию эндотелиальных клеток, они способствуют образованию и стабилизации сосудов [21, 24, 26].

Вероятно, находящаяся в коже в состоянии покоя популяция клеток-предшественников фибробластов в условиях культивирования вступает в

пролиферацию и дифференцируется в функционально-активные клетки, которые при трансплантации в дерму сохраняют высокие биосинтетические потенции и активно синтезируют коллаген и другие компоненты межклеточного матрикса.

ВЫВОДЫ

Наблюдаемые в течение 6 месяцев после применения аутологичных ДФ изменения кожи (повышение ее толщины и упругости, уменьшение количества и глубины морщин, улучшение текстуры) непосредственно связаны с функциональной активностью трансплантированных клеток. Последняя сопровождается существенными изменениями в микроструктуре дермы: усилением активности тканевого кровотока и гемодинамических механизмов его регуляции, увеличением объема и гидратации межклеточного матрикса, повышением количества новообразованного коллагена. Учитывая, что период полураспада зрелого коллагена кожи составляет около 15 лет [18], можно ожидать, что наблюдаемый клинический эффект будет достаточно длительным, и мы надеемся подтвердить это в ходе наших дальнейших исследований. ■

Авторы выражают благодарность компании «Никос» (Лаборатория Диагностики Кожи), Елене Эрнандес и Алексею Балбашеву за участие в проведении клинических исследований и предоставление приборов Cutometer MPA 580 и PRIMOS.

ЛИТЕРАТУРА

1. Аутологичные фибробласты дермы: перспективы применения в медицине. В кн.: Аутологичные стволовые клетки // Сысоева В.Ю., Рубина К.А., Калинина Н.И., Парфенова Е.В., Ткачук В.А. – 2010. – С. 223–232.
2. Аутофибробласты: эстетические перспективы // Рубина К., Сысоева В., Калинина Н., Парфенова Е., Бутовская П., Рысков А., Павлова Г., Мартиросян И., Беренбейн М. – KOSMETIK international – 2008. – № 1. – С. 73–75.
3. Байрейтер К., Франц П., Родеман Х. Фибробласты при нормальной и патологической терминальной дифференцировке, старении, апоптозе и трансформации // Онтогенез. – 1995. – Т. 26, № 1. – С. 22–37.
4. Золотовицкая Н.Н. Экспериментально-клиническая оценка эффективности применения культуры фибробластов. В кн.: Колсанов А.В., Иванова В.Д., Волова Л.Т., Дорожкина Е.Б. Клиническая анатомия и экспериментальная хирургия: Ежегодник Российской ассоциации клинических анатомов в составе ВНОАГЭ. Приложение к журналу «Морфологические ведомости». – 2006. – Вып. 6. – С. 68–73.
5. Зорина А.И., Зорин В.Л. Омоложение кожи лица и тела посредством аутологических фибробластов // Тезисы докладов на международн. конференции «Anti-age терапия – область медицины будущего». – Москва, – 16–17 октября 2004.
6. Клеточные технологии в клиническую практику /Туманов В.П., Каракотова Т.Д., Стародубцева Н.Л., Пономарева Д.И., Рунова Г.С. // Новости клинич. цитологии России.– 2008. – № 3–4.
7. Клеточные технологии в ревитализации кожи лица / Ярыгин К.Н., Ступин В.А., Бурунова В.В., Ставицкая Г.В., Мантурова Н.Е., Смирнова Т.О. // Русский медицин. журнал. – 2009. – Т.17. – Р. 1058–1063.
8. Макеев О.Г., Улыбин А.И., Зубанов П.С., Малишевская Е.Г. Использование аутологичных дермальных фибробластов для коррекции дефектов кожи // Вестник эстетич. медицины. – 2008. – Т. 7, № 2. – С. 72–78.
9. Медицинская технология. Забор, транспортировка, культивирование, криоконсервирование, хранение и использование аутологичных фибробластов для коррекции возрастных и рубцовых дефектов кожи. – ФС № 2009/398, от 21 июля 2010.

10. Озерская О.С., Щеголев В. В. Экспериментальные подходы к обоснованию применения клеточных композиций на основе фибробластов для дерматокосметологии // Клеточная трансплантолог. и тканевая инженерия. – 2008. – Т. 3, № 2. – С. 66–67.
11. Омельяненко Н.П., Слуцкий Л.И.. Соединительная ткань (гистофизиология и биохимия). В 2 т. / Под ред. С. П. Миронова. – М: Известия, 2009 – Т. 1. – С. 69–70.
12. Смирнова Г. О., Жидких С.Ю., Пар В.И. и соавт. Клеточные технологии в коррекции возрастных изменений кожи лица, лечении ран и трофических язв. Результаты клинических исследований. В кн.: Стволовые клетки: законодательство, исследования и инновации. Международные перспективы сотрудничества (тез. докл.). – М.: Посольство Великобритании, 2007.
13. Autologous cultured fibroblast injection for facial contour deformities: a prospective, placebo-controlled, Phase III clinical trial /Weiss R.A., Weiss M.A., Beasley K.L., Munavalli G. //Dermatol. Surg. – 2007, Mar. – Vol. 33, № 3. – P. 263–8.
14. Autologous fibroblasts for treatment of facial rhytids and dermal depressions. A Pilot Study / Watson D., Keller G.S., Lacombe V. Fodor P.B., Rawnsley J., Lask G.P. //Arch. Facial. Plast. Surg. – 1999. – № 1. – P. 165–170.
15. Brown J.A. Ageing and the role of the fibroblast during the proliferative phase of healing // J.Wound Care. – 2004. – Vol.13. – P. 35–40.
16. Clonal analysis of nestin(–) vimentin(+) multipotent fibroblasts isolated from human dermis / Chen F., Zhang W., Bi D., Liu W., Wei X., Zhu L., Cui L., Cao Y. // J. Cell Sci. – 2007. – № 120. – P. 2875–2883.
17. Decreased collagen production in chronologically aged skin /Varani J., Dame M., Rittie L., Fligiel S., Kang S., Fisher G., Voorhees J. // Am. J. Pathol. – 2006. – № 168. – P. 1861–1868.
18. Effect of collagen turnover on the accumulation of advanced glycation end products / Verzijl N., DeGroot J., Thorpe S.R., Bank R.A., Shaw J.N., Lyons T.J., Bijlsma J.W., Lafeber F.P., Baynes J.W., TeKoppele J.M. //J. Biol. Chem. – 2000. – Vol. 275, № 50. – P. 39027–39031.
19. Fisher G., Varani J., Voorhees J. Looking older: Fibroblast collapse and therapeutic implications //Arch. Dermatol. – 2008. – Vol.144, № 5. – P. 666–672.
20. Fisher G., Voorhees J. Molecular mechanisms of retinoid actions in skin // FASEB J. – 1996. – № 10. – P. 1002–1013.
21. Jain R. Molecular regulation of vessel maturation //Nat. Med. – 2003. – № 9. – P. 685–693.
22. In vivo and in vitro evidence of dermal fibroblasts influence on human epidermal pigmentation / Cario-Andre M., Pain C., Gauthier Y., Casoli V., Taieb A. // Pigment. Cell Res. – 2006. – № 19. – P. 434–442.
23. Isolagen Terapy TM. Autologous cell therapy. Briefing Document. Advisory Committee Materials: Available for Public Relese. – 2009.
24. Sorrel J., Baber M., Caplan A. Clonal characterization of fibroblasts in the superficial layer of the adult human dermis //Cell Tissue Res. – 2003. – № 327. – P. 499–510.
25. Sorrell M., Caplan A.I., Fibroblasts – a diverse population at the center of it all //International Review of Cell and Molecular biology. – 2009. – Vol. 276. – P. 161–214.
26. Supp D., Wilson-Landy K., Boyce S. Human dermal microvascular endothelialcells form vascular analogs in cultured skin substitutes after grafting to athymic mice // FASEB J. – 2002. – №16. – P. 797–804.
27. Use cultured autologenius fibroblasts for facial rejuvenation / Mentz H. , Ruiz A., Patronella C., Newall G., Mentz G., Clift V. //Annual Meeting, American Society of Plastic Surgeons, Philadelphia, Pennsylvania, October 12, 2004.
28. Vitamin A antagonizes decreased cell growth and elevated collagen-degrading matrix metalloproteinases and stimulates collagen accumulation in naturally aged human skin /Varani J., Warner R.L., Gharaee-Kermani M., Phan S.H., Kang S., Chung J.H., Wang Z.Q., Datta S.C., Fisher G.J., Voorhees J.J. //J. Invest. Dermatol. – 2000. – № 114. – P. 480–486.