ОБЛИК

Кожа: эстетика коррекции

18+

esthetic guide №1 (4) январь 2014

SPRS-терапия при коррекции рубцов-постакне и других структурных дефектов кожи

Несмотря на множество существующих в настоящее время методов коррекции рубцов-постакне, они по-прежнему представляют проблему как для специалистов-дерматологов (косметологов), так и пациентов. Даже такие методы, как дермабразия и лазерная терапия — «золотой стандарт» коррекции рубцов-постакне, — не всегда приводят к достижению желаемого клинического результата. Позволить достичь цели может SPRS-терапия.

Алла Зорина, кандидат медицинских наук, главный специалист по применению клеточных технологий

Вадим Зорин, кандидат биологических наук, руководитель отдела регенеративной медицины

Владимир Черкасов, кандидат химических наук, руководитель лаборатории клеточных культур. Институт стволовых клеток человека, Москва

Введение

Среди рубцовых повреждений кожи наиболее часто встречающийся тип — это атрофические рубцы, характеризующиеся очагами западения в рельефе кожи (они располагаются ниже уровня окружающей их кожи, варьируют от множественных точечных рубцов и рубцов в виде ямок до кратероподобных дефектов кожи). Гистологически такие рубцы характеризуются истонченным эпидермисом, тонким слоем фиброзной ткани, расположенной под базальной мембраной и в более глубоких слоях рубца, состоящей в основном из плотных пучков горизонтально расположенных коллагеновых волокон и незначительного количества фибробластов[1]. В таких рубцах процессы коллагенолизиса преобладают над процессами коллагеногенеза[2].

Образуются рубцы-постакне в результате деструктивного воспалительного процесса, который может затрагивать и базальную мембрану, и папиллярный, и ретикулярный слои кожи, вплоть до гиподермы (площадь и глубина повреждения зависит от продолжительности воспалительного процесса)[3].

Практически все существующие в терапевтической косметологии методы коррекции атрофических рубцов (это и инъекционные, с использованием препаратов, родственных по биохимическому составу межклеточному веществу дермы; и не инъекционные, связанные, в частности, с использованием лазеров, механизм которых основан на дозированном микроповреждении структур кожи и последующей активации репаративных процессов) основаны на стимуляции функциональной активности дермальных фибробластов, что приводит к заметному улучшению микрорельефа кожи. Принципиально новым методом, входящим в сферу регенеративной медицины, является метод, связанный с морфофункциональным восстановлением кожи путем привнесения в нее культивированных аутологичных (собственных) дермальных фибробластов пациента, которые после трансплантации активно включаются в синтетические процессы.

Дермальные фибробласты — основные клетки соединительнотканной основы кожи, обеспечивающие ее гомеостаз и морфофункциональную организацию, — представляют собой ключевое звено в биологии кожи. Они выполняют целый ряд разнообразных и сложных функций: контролируют состав и структуру компонентов межклеточного матрикса дермы (коллагена, эластина, протеогликанов и структурных гликопротеинов), участвуя как в продукции, так и деградации данных компонентов[4]. Формируемая фибробластами строма образует физический каркас, служащий опорой для эпителия, а также играет регуляторную роль в определении структуры и функции эпителиальных клеток[5]. Фибробласты дермы активно участвуют в ангиогенезе: продуцируя множество проангиогенных факторов (таких как VEGFs, FGFs, TGF-β1, HGF/SF и ангиопоэтин-1), которые индуцируют дифференцировку и миграцию эндотелиальных клеток, они способствуют образованию и стабилизации сосудов[6; 7]. За счет секреции факторов роста, таких как KGF-1 (фактора роста кератиноцитов), GM–CSF (гранулоцитарно-макрафагального колониестимулирующего фактора роста), интерлейкинов IL-6, IL-8, и непосредственного взаимодействия с эпителиальными клетками фибробласты играют ключевую роль в регуляции эпидермального морфогенеза. Продуцируя коллаген IV типа и ламинин, они влияют на формирование базальной мембраны[8; 9; 10].

Таким образом, дермальные фибробласты не только поддерживают гомеостаз межклеточного матрикса дермы, обеспечивая его ремоделирование и обновление, но также играют значительную роль в поддержании физиологического состояния других слоев кожи. Совершенно очевидно, что именно дермальные фибробласты представляют собой основной эффектор и точку приложения терапевтического воздействия при коррекции структурных дефектов кожи.

Показано также, что дермальные фибробласты обладают способностью легко культивироваться, активно синтезировать коллаген, эластин и другие компоненты МКМ и после трансплантации этих клеток в дерму их синтетическая активность сохраняется[11].

Рис. 1. Внутрикожное введение SPRS-препарата (аутоДФ)

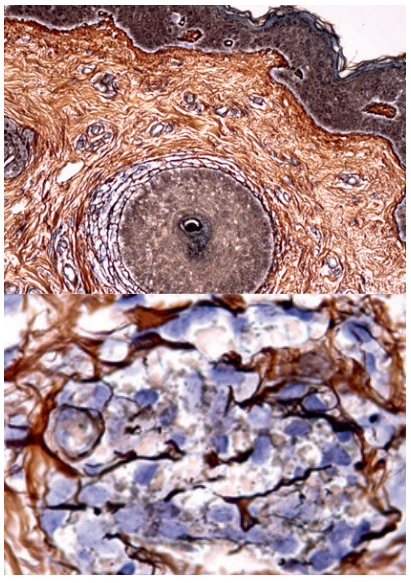

Рис. 2. Участки активного коллагеногенеза в дерме (пац. С) после применения аутоДФ. Увеличение: А — х400; Б — х1000. Импрегнация нитратом серебра по Гордону, х400, фотография и препараты Р. Деева

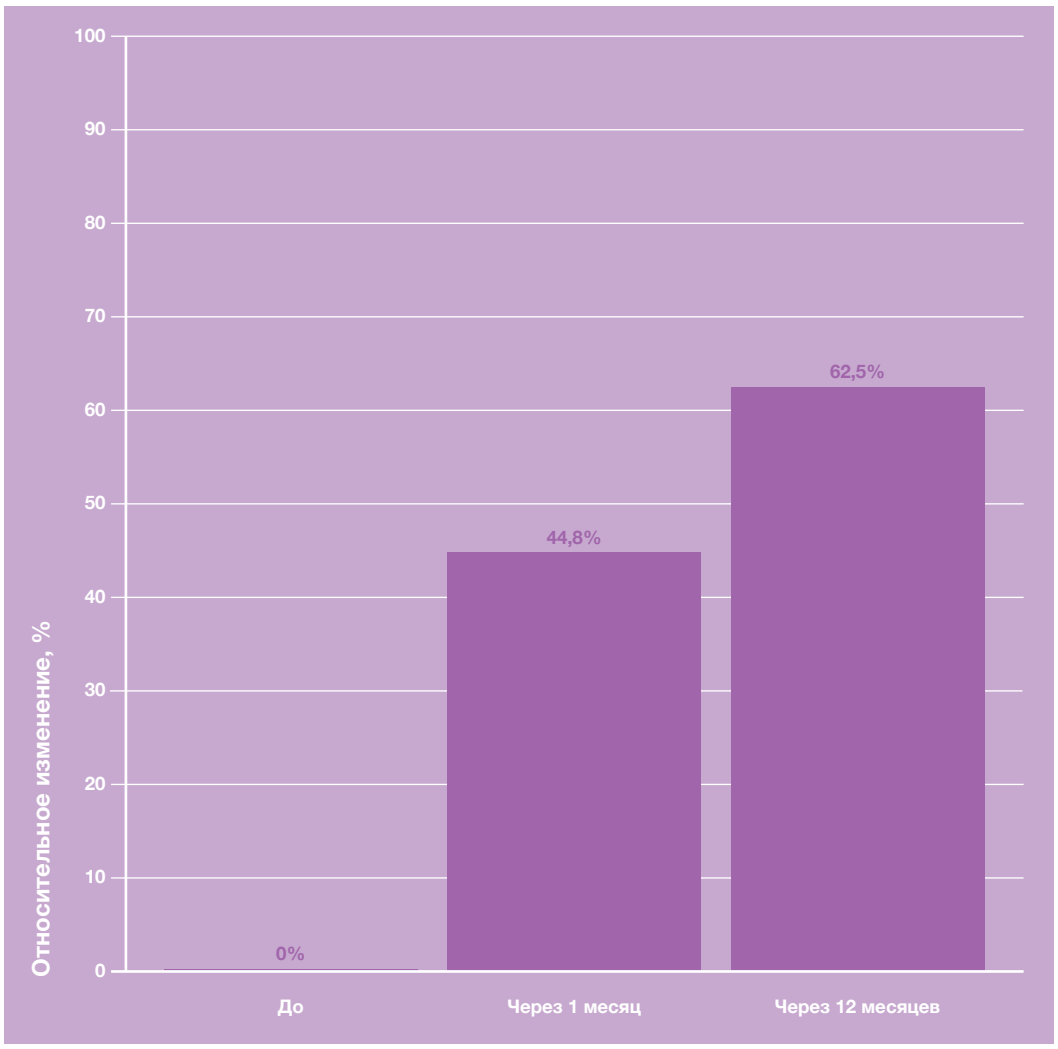

Рис. 3. Относительное изменение толщины кожи после применения аутоДФ (по результатам гистологических исследований)

Материалы и методы

В этой связи ОАО «Институт стволовых клеток человека» (ИСКЧ) разработал инновационную технологию, основанную на применении культивированных аутологичных дермальных фибробластов (аутоДФ) пациента[12] — SPRS®-терапия (от англ. Service for Personal Regeneration of Skin, Комплекс лечебных и диагностических процедур для восстановления кожи при ее возрастных и рубцовых дефектах). Основу SPRS®-терапии составляет SPRS-препарат — суспензия культивированных аутоДФ пациента в концентрации 15х106 клеток в 1 мл физиологического раствора. Клеточный материал получают из биоптата кожи (диаметром 4 мм) пациента в специализированной лаборатории ИСКЧ, соответствующей международным стандартам GMP. Курс терапии кожи состоит из двух процедур с интервалом месяц, непосредственно перед проведением каждой из которых полученную клеточную суспензию (SPRS-препарат) при строго контролируемых условиях доставляют в косметологическую клинику. АутоДФ вводят по специальной методике интрадермально непосредственно в/под рубец, а также в прилежащую к нему неповрежденную область кожи, туннельным способом, с помощью игл для мезотерапии (30G, 13 мм)[рис. 1], что позволяет равномерно, с адекватной плотностью на всем участке кожи, требующей коррекции, пополнить пул резидентных фибробластов функционально активными клетками[13–16]. При этом отмечается стимуляция активности и самих резидентных фибробластов[17].

Проведенный нами гистологический анализ биоптатов кожи в ходе двухгодовых клинических исследований по применению SPRS®-терапии в эстетической медицине (в исследовании принимали участие 17 пациентов в возрасте 45–65 лет с признаками возрастных и других структурных изменений кожи лица)[14–16] продемонстрировал, что после трансплантации культивированные аутоДФ полноценно интегрируются в дерму, их биосинтетическая активность сохраняется в течение как минимум 12 месяцев. В результате наблюдается ремоделирование микроструктуры дермы, выражающееся в увеличении содержания в ней коллагеновых волокон[рис. 2] и увеличении толщины дермы[рис. 3], что, в свою очередь, приводит к улучшению микрорельефа кожи[рис. 4].

Внутрикожное введение SPRS-препарата, двукратно, с промежутком месяц, срок наблюдения 1 год.

Результаты и обсуждение

Полученные нами результаты подтверждены также и рядом других (как американских, так и российских) исследований. Так, американские ученые компании Isolagen (ныне Fibrocell Science) в 1999 году провели пилотные клинические исследования, в которых выявили 60–100%-е улучшение состояния кожи у 9 из 10 пациентов с атрофическими рубцами-постакне, при этом была также выявлена гистологическая картина увеличения плотности коллагена в дерме[11]. В настоящее время Fibrocell Science завершили II фазу рандомизированных, плацебо-контролируемых клинических исследований, в которых на 99 пациентах с атрофическими рубцами-постакне со средней и тяжелой степенью их выраженности была также продемонстрирована способность аутоДФ

SPRS-терапия — Service for Personal Regeneration of Skin (англ.) — персонифицированный комплекс диагностических и лечебных процедур для восстановления кожи, основанный на технологии коррекции возрастных изменений кожи с использованием аутоДФ.

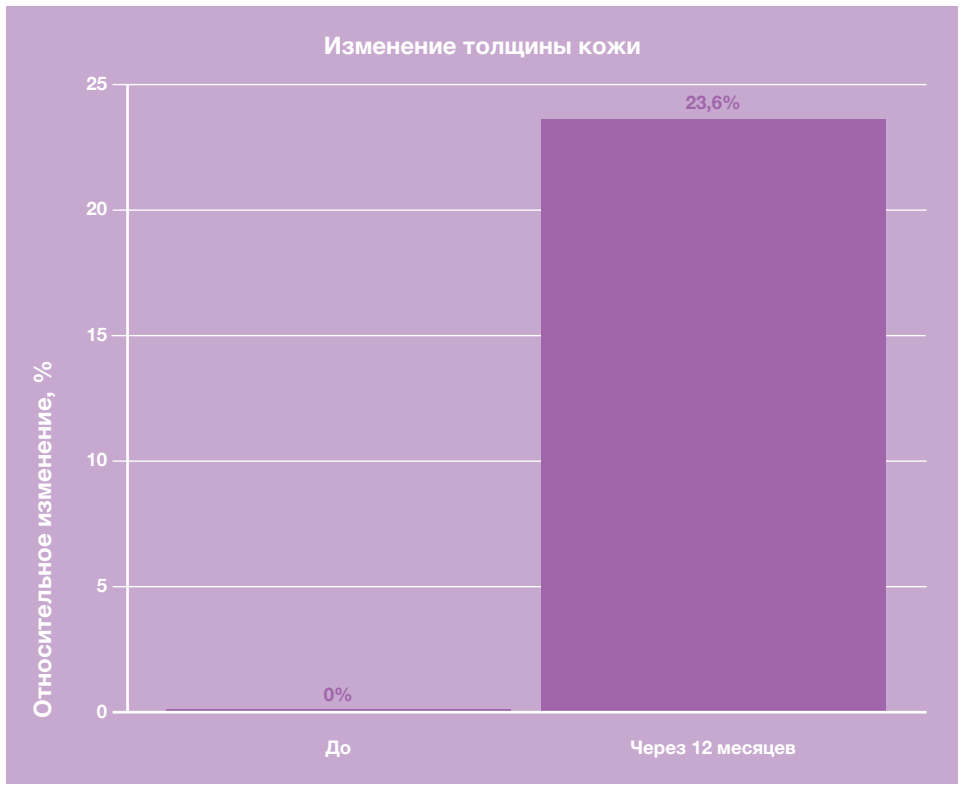

Рис. 4. Пациентка Р., 45 лет, с атрофическими рубцами постакне

эффективно корректировать деформации кожи. Результаты данного исследования показали значимое (более чем в 2 раза) улучшение микрорельефа кожи по сравнению с плацебо-контролем, при этом не было выявлено ни одного случая осложнений или негативных побочных эффектов[18].

Клинические исследования, проведенные на базе ГОУ ВПО Самарского государственного медицинского университета по применению аутоДФ для коррекции атрофических рубцов кожи, локализованных на лице, также показали, что интрадермальное введение данных клеток у пациентов с атрофическими рубцами-постакне позволяет значительно (на 67%) улучшить результаты лечения по сравнению с традиционной терапией. При этом отмечено значительное увеличение плотности дермы и толщины эпидермиса[19].

По всей видимости, трансплантированные аутоДФ, восполняя клеточную популяцию дермы в зоне рубцового дефекта, за счет синтетических процессов компонентов межклеточного матрикса (что улучшает состояние дермы) и паракринного эффекта продуцируемых ими факторов роста/цитокинов (что улучшает состояние базальной мембраны и эпидермиса) приводят к ремоделированию микроструктуры кожи, тем самым способствуя уплотнению кожи и улучшению ее микрорельефа.

Следует отметить, что SPRS®-терапия эффективна также и при таком структурном нарушении кожи, как гиперпигментация. Об этом свидетельствуют результаты проведенных нами двухгодовых клинических исследований[14–16]. Так, измерения, выполненные с помощью фотометрической системы VISIA (VISIATM, Proctor and Gamble, США) после применения SPRS-препарата наряду с прогрессирующим улучшением текстуры кожи лица выявили также снижение выраженности пигментных пятен[рис. 5], которое достигло максимальных показателей (в среднем 28%) через 6 месяцев наблюдений и сохранялось практически на этом уровне до конца срока наблюдений.

Механизм данного процесса до конца не изучен. При поверхностных (эпидермальных) пигментных пятнах, возможно, это связано с паракринным эффектом аутоДФ, которые, как показано [6; 7; 8], усиливают эпидермальный морфогенез, способствуя тем самым быстрой смене клеточного состава эпидермиса. Дермальная же (и смешанная) гиперпигментация, например лентиго, которая, как известно, является результатом сочетания гиперпродукции меланина, гиперкератоза и скопления пигмента липофусцина как в кератиноцитах — клетках эпидермиса, так и в фибробластах — клетках дермы устраняется иначе [18]. В этом случае механизм действия, возможно, связан как с паракринным эффектом аутоДФ на кератиноциты и резидентные фибробласты, содержащие пигменты, так и с эффектом непосредственного взаимодействия трансплантированных клеток с последними. Вероятно также, что положительный визуальный эффект оказывает и увеличение толщины кожи, которое наблюдается после трансплантации аутоДФ[рис. 3 [15–16]], которое также может способствовать редукции выраженности очагов гиперпигментации. Полученные нами результаты согласуются с данными зарубежных исследователей, которые на трехмерной модели сконструированной кожи продемонстрировали способность дермальных фибробластов человека снижать пигментацию кожи[21].

Заключение

Таким образом, можно заключить, что в арсенале врачей-дерматологов (косметологов) появился еще один безопасный и эффективный метод, основанный на принципах регенеративной медицины, который позволяет восстанавливать утраченные структуру и функции дермы за счет уникального биологического механизма собственных клеток кожи пациента — фибробластов. При этом следует отметить, что данный метод можно использовать как монотерапию, так и (в зависимости от тяжести структурных повреждений кожи) успешно комбинировать с другими методами и процедурами, например с лазерными технологиями, что благодаря синергии разных биологических механизмов будет способствовать еще более выраженной коррекции таких непростых дефектов кожи, как рубцы и гиперпигментация. ○

Клинические исследования, проведенные на базе ГОУ ВПО Самарского государственного медицинского университета по применению аутоДФ для коррекции атрофических рубцов кожи, локализованных на лице, также показали, что интрадермальное введение данных клеток у пациентов с атрофическими рубцами-постакне позволяет значительно (на 67%) улучшить результаты лечения по сравнению с традиционной терапией.

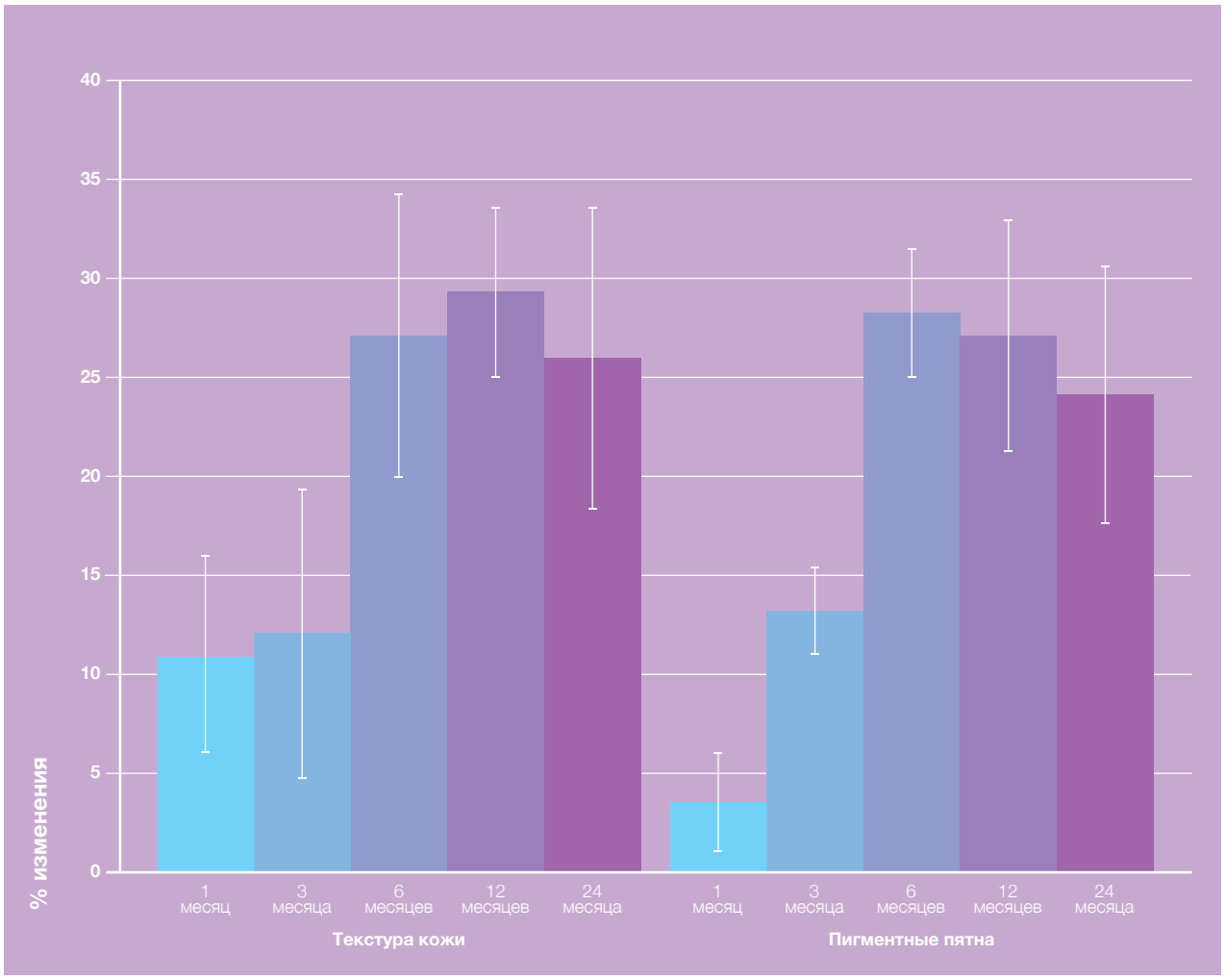

Рис. 5. Относительное изменение характеристик кожи после применения SPRS-препарата (результаты измерений на фотометрическом комплексе Visia, n=17)

Литература:

1. Озерская О.С. Способы коррекции гипотрофических рубцов // Вестник дерматологии и венерологии. — 2002. — №2. — С. 53–57.
2. Белоусов А.Е. Рубцы и их коррекция/А.Е. Белоусов. — СПб.: «Командор — SPB», 2005. — 126 с.
3. Levy L. and Zeichner J. Management of Acne Scarring, Part II. // Am J Clin Dermatol. — 2012. — 13 (5). — P. 331.
4. Серов В.В., Шехтер А.Б. Соединительная ткань (функциональная морфология и общая патология). — М.: «Медицина», 1981, 312.
5. Иванов А.А., Гладских О.П., Кузнецова А.В., Данилова Т.И. // Молекулярная медицина. — 2005, №2. — С. 16–20.
6. Sorrel J., Baber M., Caplan A. Clonal characterization of fibroblasts in the superficial layer of the adult human dermis. Cell Tissue Res, 2003; 327:499–510.
7. Sorrell M., Caplan A. Fibroblasts — a diverse population at the center of it all. Int Rev Cell Molecrbiol, 2009; 276:161–214.
8. Marionnet C., Pierrard C., Vioux-Chagnoleau C. et al. Interactions between fibroblasts and keratinocytes in morphogenesis of dermal epidermal junction in a model of reconstructed skin. J Invest Dermatol, 2006; 126:971–979.
9. Korn J.H. Modulation of lymphocyte mitogen responses by cocultured fibroblast. Cell Immunol, 1981; 63 (2):374–384.
10. Haniffa M., Collin M., Buckley C. et al. Mesenchymal stem cells: the fibroblasts new clothes? Haemotologica, 2009; 94 (2):258–263.
11. Watson D., Keller G.S., Lacombe V. et al. Autologous Fibroblasts for Treatment of Facial Rhytids and Dermal Depressions. A Pilot Study. Arch Facial Plast Surg. 1999; 1:165–170.
12. Исаев А.А., Приходько А.В., Зорин В.Л. и др. Медицинская технология: «Забор, транспортировка, выделение, культивирование, криоконсервирование, хранение и использование аутологичных фибробластов для коррекции возрастных и рубцовых изменений кожи» // ФС №2009/308 от 21 июля 2010.
13. Weiss R.A., Weiss M.A., Beasley K.L., Munavalli G. Autologous cultured fibroblast injection for facial contour deformities: a prospective, placebo-controlled, Phase III clinical trial. Dermatol Surg. 2007; 33 (3):263–8.
14. Зорин В.Л., Зорина А.И., Черкасов В.Р. и др. Качественная и количественная оценка состояния кожи лица после применения аутологичных дермальных фибробластов // Вестник эстетической медицины. — 2011, т. 10, №2. — С. 16–26.
15. Зорин В.Л., Зорина А.И., Черкасов В.Р. и др. Применение аутологичных дермальных фибробластов для коррекции возрастных изменений кожи лица. Результаты годичных исследований. Эстетическая медицина. — Т. XI, №2, 2012. — С. 171–182.
16. Зорина А.И., Зорин В.Л., Черкасов В.Р., Исаев А.А. Метод коррекции возрастных изменений кожи с применением аутологичных дермальных фибробластов. Клиническая дерматология и венерология. 2013; 3:30–37.
17. Сысоева В.Ю., Рубина К.А., Калинина Н.И. и др. Аутологичные фибробласты дермы: перспективы применения в медицине // Аутологичные стволовые клетки: экспериментальные исследования и перспективы клинического применения/под ред. В.А. Ткачука. Руководство для врачей. — М.: «Литтерра», 2009. — С. 222–233.
18. Munavalli G. et al. Successful treatment of depressed, distensible acne scars using autologous fibroblasts: a multi-site, prospective, double blind, placebo-controlled clinical trial. Dermatol Surgepub, April 8, 2013.
19. Золотовицкая Н.Н. Экспериментально-клиническая оценка эффективности применения культуры фибробластов // Колсанов А.В., Иванова В.Д., Волова Л.Т., Дорожкина Е.Б. Клиническая анатомия и экспериментальная хирургия: Ежегодник Российской ассоциации клинических анатомов в составе ВНОАГЭ. Приложение к журналу «Морфологические ведомости», 2006; 6:68–73.
20. Эрнандэс Е., Марголина А. Новая косметология. Основы современной косметологии. — М.: ООО «ИД «Косметика и медицина», 2012. — С. 256.
21. Cario-Andre M., Pain C., Gauthier Y. et al. In vivo and in vitro evidenceof dermal fibroblasts influence on human epidermal pigmentation. Pigment Cell Res, 2006; 19:434–42.